Лечение осложнений

Концепция лечения, предложенная Dr. Georgios Nikou, Dr. Peter Thoolen и Prof. Anton Sculean, Университет г. Неймеген, Нидерланды

> Периимплантатная атрофия кости и рецессия мягких тканей в эстетически значимой зоне. Лечение с использованием Geistlich Bio-Oss®, Geistlich Bio-Gide® и мягкотканного трансплантата.

1. Клинический профиль

Локализация и параметры дефекта	☒ Эстетически значимая область ☐ Эстетически менее значимая область
	☒ Одиночный дефект зубного ряда ☐ Множественный дефект зубного ряда
Состояние кости	☐ Отсутствие костного дефекта ☒ Наличие костного дефекта
	Примечание: В данном клиническом случае имеется костная дегисценция и фенестрация с вестибулярной стороны имплантата, установленного 10 месяцев назад.
	☒ Показания к проведению костной аугментации
Состояние мягких тканей	☐ Отсутствие рецессии ☒ Рецессия ☐ Воспаление ☐ Признаки инфицирования
	☐ Без патологии ☒ Тонкий биотип ☐ Толстый биотип
	☐ Недостаток кератинизированной слизистой
	Примечание: В данном клиническом случае толщина тканей очень небольшая.
	☒ Показания к проведению аугментации мягких тканей
Состояние имплантата	Имплантат стабилен ☒ да ☐ нет
	Показания к удалению имплантата ☐ да ☒ нет

Библиография

1 Azzi R, Etienne D, Takei H, Fenech P: Surgical thickening of the existing gingiva and reconstruction of interdental papillae around implant-supported restorations. Int J Periodontics Restorative Dent 2002, 22, 71-77

2 Tinti C, Parma-Benfenati S: Clinical classification of bone defects concerning the placement of dental implants. Int J Periodontics Restorative Dent 2003, 23, 147-155

3 Mellonig JT, Griffiths G, Mathys E, Spitznagel J: Treatment of the failing implant: case reports. Int J Periodontics Restorative Dent 1995 Aug, 15(4), 384-395.

4 Hämmerle CHF: Membranes and bone substitutes in GBR. Proceedings of the 3rd European Workshop on Periodontology: Implant Dentistry Quintessence Berlin 1999, 468-499

5 Scharf DR, Tarnow DP: Modified Roll Technique for localized alveolar ridge augmentation. Int J Periodontics Restorative Dent 1992, 12, 415-425

Дополнительная информация

> Дополнительные брошюры Вы найдете на сайте компании: **www.geistlich.com**

> Оформить бесплатную подписку на получение брошюр или отказаться от нее Вы можете у регионального дистрибьютора компании.

Geistlich Biomaterials

© Geistlich Pharma AG
Business Unit Biomaterials
CH-6110 Wolhusen
phone +41 41 492 56 30
fax +41 41 492 56 39
www.geistlich.com

SIMKO

Эксклюзивный дистрибьютор в России:
Группа компаний «СИМКО»
Москва, Нижний Сусальный пер., дом 7, стр. 7
тел.: (495) 737 80 03, (495) 737 80 04
факс: (495) 737 38 26
orders@simkodent.ru www.simkodent.ru

Вводная информация

Dr. Georgios Nikou, Dr. Peter Thoolen, Prof. Anton Sculean:
«При планировании имплантации важную роль играет объем альвеолярного гребня. Неадекватные высота и ширина альвеолярного гребня могут помешать установить имплантат в оптимальном положении и воссоздать идеальную эстетику. Предварительно проведенная костная аугментация или аугментация параллельно с имплантацией дадут возможность добиться лучшей эстетики после протезирования.

Наличие достаточного количества прикрепленной десны или утолщенной слизистой является своеобразной страховкой от развития в дальнейшем таких осложнений, как механическая травма мягких тканей, воспаление, ухудшение эстетики. При формировании периимплантатных рецессий (см. описанный ниже клинический случай) использование соединительнотканного трансплантата по методике Azzi et al. (1), помогает скорректировать слизисто-десневой контур за счет утолщения имеющейся слизистой и создания вокруг имплантата плотного воротничка из богатых коллагеном тканей».

2. Цели лечения

> Латеральная аугментация гребня для улучшения состояния периимплантатной кости, устранения деформаций гребня и формирования костной опоры для мягких тканей.
> Аугментация мягких тканей с использованием соединительнотканного трансплантата для получения хорошей толстой слизистой.

3. Концепция, предложенная Dr. Georgios Nikou, Dr. Peter Thoolen и Prof. Anton Sculean

> Латеральная аугментация гребня с использованием Geistlich Bio-Oss® и Geistlich Bio-Gide® и аугментация мягких тканей с использованием соединительнотканного трансплантата.

4. Описание клинического случая и проведенного лечения

> Пациент 38 лет был направлен на кафедру пародонтологии и биоматериаловедения на лечение в связи с неприемлемой эстетикой в области реставрации на имплантате 21.

Предположительная причина неудачи предшествующего лечения: неадекватно выполненная аугментация перед имплантацией, вестибулярное позиционирование имплантата.

Рис. 1 Исходная ситуация. Периимплантатная рецессия мягких тканей с обнажением тела имплантата.

Рис. 2 Периимплантатная резорбция кости. Планируется проведение реконструктивной пластики с аугментацией кости и мягких тканей.

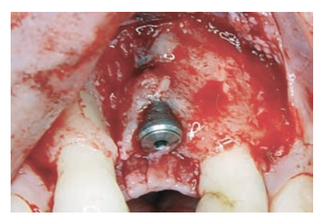

Рис. 3 Дегисценция I класса и фенестрация I класса по классификации Tinti и Parma-Benfenati (2).

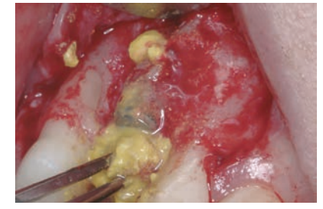

Рис. 4 Деконтаминация поверхности имплантата путем аппликации тетрациклина по методике Mellonig et al. (3).

Рис. 5 Перфорация кортикальной кости обеспечивает лучший доступ для клеток костного мозга, приводя к более мощной регенерации (Hämmerle, 1999).

Рис. 6 Внесение гранул Geistlich Bio-Oss®.

Рис. 7 Мембрана Geistlich Bio-Gide® будет удерживать гранулы на месте и предотвратит врастание мягких тканей.

Рис. 8 Благодаря соединительнотканному трансплантату, уложенному поверх мембраны, мы добьемся увеличения ширины мягких тканей и улучшения эстетики. Трансплантат взят с неба мезиальнее зуба 26 на 6 мм дальше от десневого края. Длина трансплантата – 15 мм, ширина – 8 мм, толщина – 2 мм (параметры указаны приблизительно).

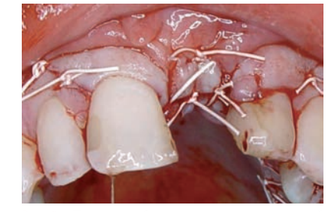

Рис. 9 После мобилизации мягких тканей за счет разреза надкостницы лоскут смещен коронально и ушит нерассасывающимся шовным материалом ePTFE (Gore-Tex®). Для ослабления натяжения тканей наложены горизонтальные матрацные швы и одиночные узловые швы по краям.

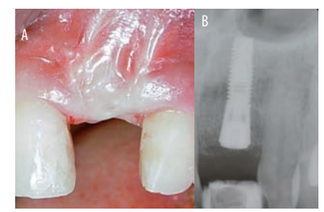

Рис. 10 Ситуация 6 месяцев спустя: хорошее состояние мягких тканей (A) и хорошая регенерация кости (B).

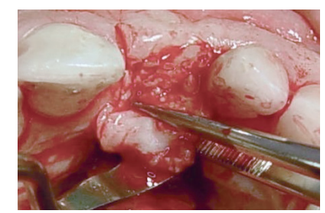

Рис. 11 При раскрытии имплантата был использован модифицированный метод валика, описанный докторами Scharf и Tarnow (5). Этот метод дает возможность улучшить десневую эстетику.

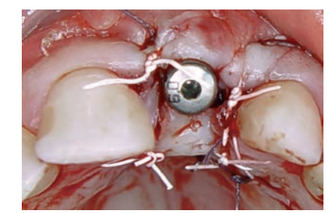

Рис. 12 Ситуация после наложения швов и установки формирователя десны.

Рис. 13 Клиническая картина через 1 год после хирургического вмешательства. Коронка зафиксирована на постоянный цемент.

Рис. 14 Рентгенограмма через 1 год после хирургического вмешательства.

Рис. 15 Эстетика вестибулярного профиля после аугментации кости и мягких тканей. Адекватная толщина тканей.